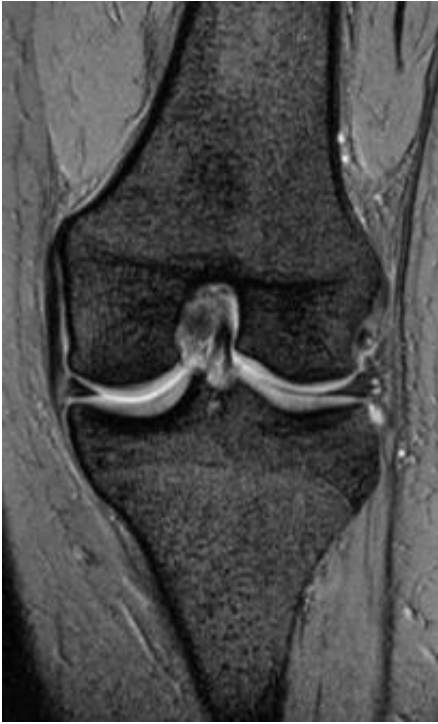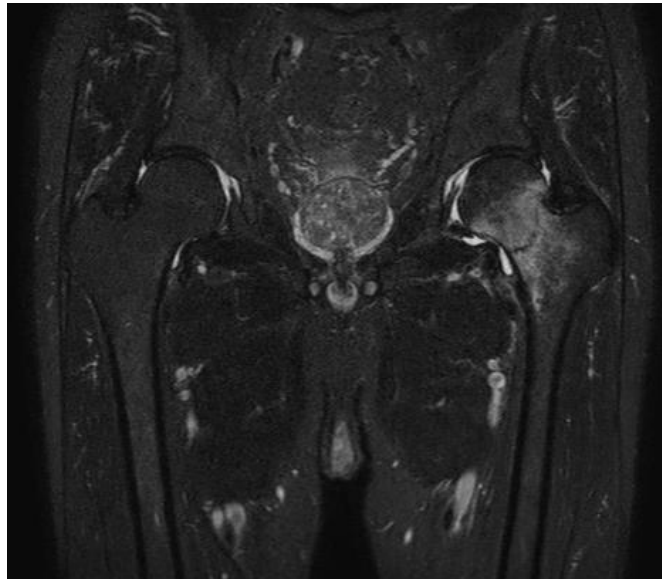


整形領域

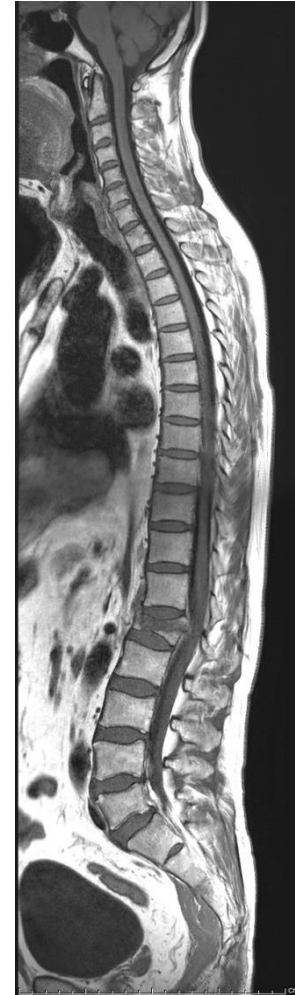整形領域のMRI検査ではレントゲンでは分かりにくい膝関節や股関節、肩関節、肘関節などの関節付近の靭帯や軟骨・炎症範囲・骨折部の描出、また脊髄では神経部や椎間板などを鮮明に描出することができ、しかも多断面における評価が可能です。



膝MRI画像



股関節MRI画像



全脊椎MRI画像