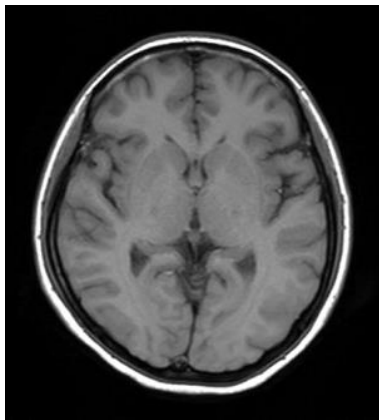
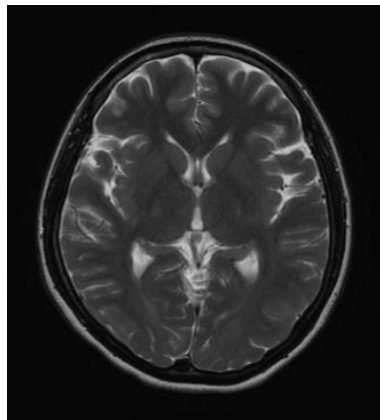


頭部領域

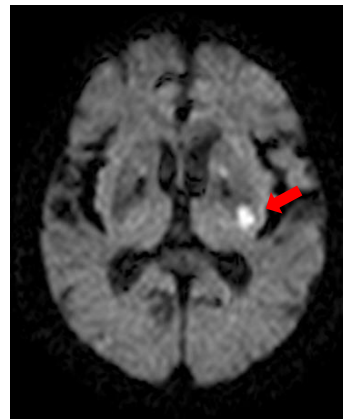
頭部MRI検査の代表的な画像としてT1強調画像、T2強調画像があり、他の様々な撮像方法と組み合わせ、脳梗塞や脳出血、その他の変性疾患の診断を行っています。また、通常の撮像法では異常所見が得られない超急性期の脳梗塞の診断には拡散強調画像が有用であり、高信号域として描出されます。さらに、造影剤を使用することにより小さな脳腫瘍の診断にも有効です



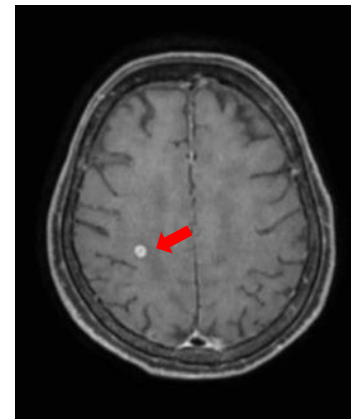
T1強調画像



T2強調画像



拡散強調画像



造影後MRI画像